

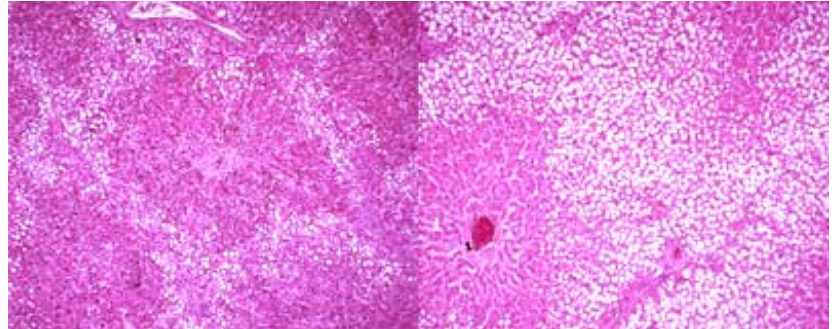
Das Fettlebersyndrom bei Brunfthirschen

Gudrun Wibbelt, Norman Stier*

Zum Ende der Brunftperiode des Rot- und Damwildes werden immer wieder einzelne Platzhirsche beobachtet, die in sehr schlechter körperlicher Verfassung sind und ein abnormes Verhalten mit neurologischer Symptomatik zeigen. Häufig kommt es zu spontanen Todesfällen oder Krankabschüssen.

Bei der Sektion und anschließenden patho-histologischen Untersuchung dieser Tiere findet sich eine hochgradige,

fettige Degenerationen der Leberzellen. Im Anfangsstadium sind die mittel- bis grobtropfigen Fettablagerungen vorwiegend auf die periportalen Bereiche der Leberläppchen verteilt. Je nach Verfettungsgrad zeigt sich auch der Anstieg der Tröpfchengröße

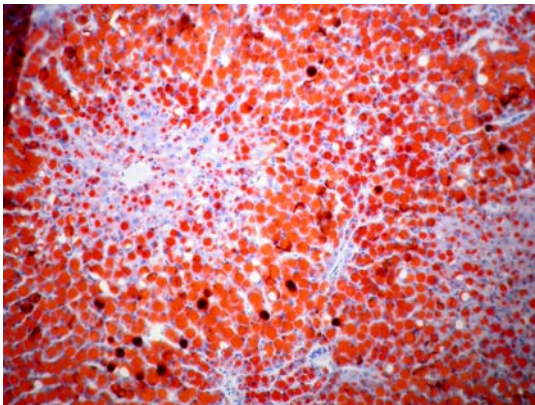


Geringgradige (links) und hochgradige (rechts) fettige Degeneration von Leberzellen; HE, 100fach.

zuerst in der Läppchenperipherie. In den Fällen mit hochgradig pathologischem Fettgehalt kommt es zu panlobulärer Verteilung der Fettablagerungen, die zudem das gesamte Zytoplasma der Leberzellen einnehmen.

In einer Studie wurde bei älteren Brunfthirschen des Damwildes ein 7- bis 20fach höherer Fettgehalt der Leber gegenüber dem der Damtiere oder der Hirsche außerhalb der Brunftzeit gemessen (SCHÄFER et al., 1990). Diese als Fettlebersyndrom (FS) oder Fettmobilisationssyndrom bezeichnete Veränderung steht in Analogie zu dem gleichnamigen Krankheitsbild der Milchkuh. Bei dieser kommt es post partum zu einem laktationsbedingten Energiedefizit, das der Körper durch intensive Lipolyse auszugleichen versucht und das durch verschiedene Stoffwechselstufen letztendlich

zur systemischen Ketose führt.



Hochgradige fettige Degeneration von Hepatozyten, Fettfärbung (Sudan-Rot), 100fach.

In Untersuchungen des IZW zum Vorkommen des Fettlebersyndroms bei männlichen Echthirschen (*Cervinae*) während der Brunft wurde ein sporadisches Auftreten der Erkrankung bei Hirschen aus der freien Natur festgestellt während das Fettlebersyndrom bei Hirschen in der Zoonhaltung bei 14,5 % der

sezierten Brunfthirsche auftrat (WISSER und STRAUSS, 1994).

In Kooperation mit der Forstfakultät Tharandt werden weitere Untersuchungen zum Fettlebersyndrom bei Brunfthirschen durchgeführt, um im zentralen Nervensystem ein morphologisches Korrelat zu den Verhaltensänderungen zu finden.

Literatur:

SCHÄFER, M., STUBBE, W., STUBBE, I. und D. MALIG (1990): Vergleichende Untersuchungen zum Fettlebersyndrom beim Damhirsch. Beiträge zur Jagd- und Wildforschung 17, 278 - 282.

WISSER, J. und G. STRAUSS (1994): Vorkommen des Fettlebersyndroms bei männlichen Echthirschen (Cervinae) während der Brunft. Verh. ber. Erkr. Zootiere 36, 299 – 307.

*Nornam Stier, Diplomforstingenieur, Forstfakultät - Forstbiologie Tharandt, TU Dresden